

EFICACIA DIAGNÓSTICA DE BIOMARCADORES GLIALES FRENTE A MÉTODOS DE IMAGEN EN TRAUMATISMO CRANEOENCEFÁLICO: REVISIÓN SISTEMÁTICA DIAGNOSTIC EFFICACY OF GLIAL BIOMARKERS VERSUS IMAGING METHODS IN TRAUMATIC BRAIN INJURY: A SYSTEMATIC REVIEW

Autores: ¹Joselyn Alejandra Zapata Herrera y ²Jeaneth del Carmen Naranjo Perugachi.

¹ORCID ID: <https://orcid.org/0009-0001-2411-901X>

²ORCID ID: <https://orcid.org/0000-0003-4779-5886>

¹E-mail de contacto: alejitzah2000@gmail.com

²E-mail de contacto: jdc.naranjo@uta.edu.ec

Afiliación: ¹²Universidad Técnica de Ambato, (Ecuador).

Artículo recibido: 05 de Marzo del 2026

Artículo revisado: 07 de Marzo del 2026

Artículo aprobado: 13 de Marzo del 2026

¹Estudiante de la Facultad de Ciencias de la Salud Carrera de Medicina de la Universidad Técnica de Ambato, (Ecuador).

²Doctor en Medicina y Cirugía graduada en la Universidad Central del Ecuador, (Ecuador). Abogada graduada en la Universidad Nacional de Loja, (Ecuador). Especialista en Medicina de Emergencias y Desastres graduada en la Universidad Central del Ecuador, (Ecuador). Magíster en Bioética graduada en la Universidad Técnica de Ambato, (Ecuador).

Resumen

El traumatismo craneoencefálico representa un problema relevante de salud pública debido a su elevada incidencia, impacto funcional y carga económica asociada. El diagnóstico oportuno de lesiones intracraneales constituye un desafío, en especial en los casos leves, donde la tomografía computarizada de cráneo se utiliza de forma amplia, incluso en pacientes con bajo riesgo estructural. Esta revisión sistemática tuvo como objetivo evaluar la eficacia diagnóstica de los biomarcadores gliales en comparación con los métodos de imagen convencionales en el traumatismo craneoencefálico, así como analizar su potencial aplicabilidad clínica. Se realizó una revisión sistemática siguiendo la declaración PRISMA 2020. Las palabras clave fueron seleccionadas a partir de los Descriptores en Ciencias de la Salud (DeCS) y Medical Subject Headings (MeSH). La búsqueda se efectuó en PubMed, ScienceDirect y SciELO, incluyendo estudios publicados entre 2015 y 2025 en idioma inglés y español. Se seleccionaron investigaciones que evaluaron biomarcadores gliales, principalmente proteína glial fibrilar ácida, ubiquitina carboxi-terminal hidrolasa L1 y proteína S100B, comparados con tomografía computarizada o resonancia magnética. El proceso de selección permitió la inclusión de 27 estudios. La evidencia mostró que los biomarcadores gliales presentan elevada capacidad para descartar lesiones

intracraneales, con valores predictivos negativos superiores al 94 % en múltiples investigaciones. La proteína glial fibrilar ácida y su combinación con ubiquitina carboxi-terminal hidrolasa L1 demostraron utilidad diagnóstica temprana en traumatismo craneoencefálico leve, mientras que S100B destacó como herramienta de cribado, aunque con menor especificidad. Los resultados respaldan el uso de biomarcadores gliales como complemento de las reglas clínicas y los métodos de imagen, permitiendo una selección más racional de pacientes candidatos a tomografía computarizada. Su incorporación podría optimizar recursos diagnósticos y reducir exposición innecesaria a radiación, especialmente en contextos con acceso limitado a neuroimagen.

Palabras clave: **Traumatismo craneoencefálico, Biomarcadores Gliales, GFAP, S100B, Tomografía Computarizada.**

Abstract

Traumatic brain injury represents a major public health concern due to its high incidence, functional consequences, and associated healthcare costs. Early identification of intracranial lesions remains challenging, particularly in mild cases, where head computed tomography is frequently performed despite a low probability of structural injury. This systematic review aimed to evaluate the diagnostic effectiveness of glial biomarkers compared with conventional imaging methods

in traumatic brain injury and to explore their potential clinical applicability. A systematic review was conducted in accordance with the PRISMA 2020 statement. Keywords were selected according to Descriptores en Ciencias de la Salud (DeCS) and Medical Subject Headings (MeSH). Literature searches were performed in PubMed, ScienceDirect, and SciELO, including studies published between 2015 and 2025 in English and Spanish. Eligible studies assessed glial biomarkers, mainly glial fibrillary acidic protein, ubiquitin carboxy-terminal hydrolase L1, and S100B protein, in comparison with head computed tomography or magnetic resonance imaging. The selection process resulted in the inclusion of 27 studies. The evidence demonstrated that glial biomarkers show a high capacity to exclude intracranial lesions, with negative predictive values exceeding 94 % in several studies. Glial fibrillary acidic protein, alone or combined with ubiquitin carboxy-terminal hydrolase L1, provided early diagnostic support in mild traumatic brain injury, while S100B proved useful as a screening biomarker, although with lower specificity. Overall, the findings support the role of glial biomarkers as complementary tools to clinical decision rules and imaging techniques. Their integration into clinical pathways may contribute to a more rational use of head computed tomography, reduced radiation exposure, and improved allocation of diagnostic resources, particularly in settings with limited access to advanced neuroimaging.

Keywords: Traumatic brain injury, Glial biomarkers, GFAP, S100B, Computed tomography.

Sumário

A lesão cerebral traumática representa um importante problema de saúde pública devido à sua alta incidência, consequências funcionais e custos associados ao sistema de saúde. A identificação precoce de lesões intracranianas permanece um desafio, particularmente em casos leves, nos quais a tomografia computadorizada (TC) de crânio é frequentemente realizada apesar da baixa probabilidade de lesão estrutural. Esta revisão sistemática teve como objetivo avaliar a

eficácia diagnóstica de biomarcadores gliais em comparação com métodos de imagem convencionais em lesões cerebrais traumáticas e explorar sua potencial aplicabilidade clínica. Uma revisão sistemática foi conduzida de acordo com a declaração PRISMA 2020. As palavras-chave foram selecionadas segundo os Descritores em Ciências da Saúde (DeCS) e os Descritores em Ciências da Saúde (DeCS/MeSH). As buscas bibliográficas foram realizadas no PubMed, ScienceDirect e SciELO, incluindo estudos publicados entre 2015 e 2025 em inglês e espanhol. Os estudos elegíveis avaliaram biomarcadores gliais, principalmente a proteína glial fibrilar ácida (GFAP), a hidrolase carboxi-terminal da ubiquitina L1 (ubiquitina carboxi-terminal hidrolase L1) e a proteína S100B, em comparação com a tomografia computadorizada de crânio ou a ressonância magnética (RM). O processo de seleção resultou na inclusão de 27 estudos. As evidências demonstraram que os biomarcadores gliais apresentam alta capacidade de excluir lesões intracranianas, com valores preditivos negativos superiores a 94% em diversos estudos. A proteína glial fibrilar ácida (GFAP), isoladamente ou em combinação com a hidrolase carboxi-terminal da ubiquitina L1, forneceu suporte diagnóstico precoce em traumatismo cranioencefálico leve, enquanto a proteína S100B mostrou-se útil como biomarcador de triagem, embora com menor especificidade. No geral, os achados corroboram o papel dos biomarcadores gliais como ferramentas complementares às regras de decisão clínica e às técnicas de imagem. Sua integração em protocolos clínicos pode contribuir para um uso mais racional da tomografia computadorizada de crânio, redução da exposição à radiação e melhor alocação de recursos diagnósticos, particularmente em locais com acesso limitado a neuroimagem avançada.

Palavras-chave: **Traumatismo cranioencefálico, Biomarcadores gliais, GFAP, S100B, Tomografia computadorizada.**

Introducción

Entre los problemas identificados en el sistema de salud, el traumatismo craneoencefálico se considera un tema de especial relevancia, sobre todo cuando se observa su alcance clínico y diagnóstico (Forouzan et al., 2021). El traumatismo craneoencefálico (TEC) se define como una alteración física y funcional que compromete distintas estructuras craneales y se produce por una fuerza externa (Ixcoy y Durán, 2024). Algunas investigaciones calculan que a nivel mundial se reportan entre 50 a 60 millones de nuevos casos, y se estima que por cada 250 a 300 episodios leves se presentan entre 15 y 20 moderados y de 10 a 15 severos. Detallando como etiología más frecuente los accidentes de tránsito en un 70% siendo predominantes en la población adulta joven sobre todo en menores de 40 años, seguidos por episodios de violencia y caídas desde la propia altura (Ixcoy y Durán, 2024). Por lo que a nivel nacional como internacional se ha recalado el impacto que genera en la calidad de vida de los pacientes y la carga económica tras su notable incidencia, por lo que una valoración oportuna es fundamental para reducir complicaciones neurológicas y mejorar su pronóstico funcional (Forouzan et al., 2021; Moya et al., 2025).

Actualmente en relación a las intervenciones orientadas a su diagnóstico, se detallan principalmente la tomografía computarizada (TAC) y la resonancia magnética (RM), herramientas claves para detectar lesiones intracraneales (Moya et al., 2025). La primera alternativa diagnóstica es considerada el estándar de oro inicial de lesiones intracraneales esto debido a su disponibilidad y rapidez de adquisición. Por otro lado, la segunda opción ofrece mayor sensibilidad para detectar lesiones leves o sutiles, pero lamentablemente su uso se encuentra limitado por su menor disponibilidad, costos elevados y contraindicaciones centradas

en la presencia de metales ferromagnéticos y claustrofobia (Sergeyenko et al., 2025). En Ecuador es importante establecer que el acceso de estas herramientas diagnósticas en diversas regiones del país especialmente en zonas empobrecidas y de bajos recursos no es del toda satisfactoria, por lo que se ve afectada la atención oportuna generando así el aumento del riesgo de complicaciones y secuelas neurológicas permanentes (Facultad de Medicina, s.f.).

En vista de las diversas dificultades sobre los métodos de neuroimagen, la investigación en cuanto a este tema ha ido aumentando de manera exponencial, considerándose a los biomarcadores gliales como herramienta diagnóstica en traumatismo craneoencefálico (Hier et al., 2021). Muchos de ellos están relacionados al daño celular, debido a que la lesión causa estrés oxidativo provocando un daño vascular que genera la infiltración de proteínas, mediadores proinflamatorios y moléculas de adhesión celular de la superficie del endotelio cerebral que viajan por la sangre, ofreciendo de tal modo una evaluación objetiva, rápida y no invasiva del alcance de la lesión (Temboury et al., 2022). Las células gliales son las primeras en responder una lesión traumática, destacando así a la proteína S100 β la cual conlleva una liberación inmediata de minutos a horas tras la lesión, aunque puede llegar a elevarse por causas extracraneales. La Proteína Ácida Fibrilar Glial (GFAP) se desencadena rápidamente en minutos, siendo de los indicadores más específicos de lesión cerebral en diferentes situaciones (Hier et al., 2021). La Ubiquitina C-terminal Hidrolasa L1 (UCH-L1) conserva características óptimas de diagnóstico que permite correlacionar la gravedad del trauma, pero la combinación de estas dos últimas tienen mayores valores predictores de

un periodo agudo tras un traumatismo craneoencefálico (Welch et al., 2025).

Un test rápido GFAP y UCH-L1 fue analizado por Bazarian et al. (2021). Se empleó en personas con traumatismo leve. Un resultado negativo mostró valor predictivo negativo alto y descartó lesiones en TC de cráneo. La interpretación sirvió para cribado previo a la imagen. Se ve una ventaja operacional aunque en el texto aparecen desajustes de estilo. Se consideró adecuado en esos pacientes, sin técnicas complejas. Observaron concentraciones en plasma para GFAP y UCH-L1 en fase temprana. Los niveles se asociaron con lesiones intracraneales y con severidad, también se vinculó a riesgo mayor en ese cuadro. La medición ofreció una orientación inicial aunque algunos datos quedaron poco explicados. Los marcadores permitieron estratos clínicos antes de estudios radiológicos y dieron una pauta útil aunque no perfecta.

Por otro lado, Lagares et al. (2024) trabajaron con una prueba automatizada basada en GFAP y UCH-L1. Usaron puntos de corte definidos para TCE leve en adultos. Un resultado negativo predijo ausencia de lesión intracraneal y permitió omitir un número importante de TC de cráneo. No se reportó incremento de eventos pasados por alto, aunque ciertos detalles quedaron confusos. Se interpreta una aplicación directa en urgencias con una lectura rápida y parámetros simples. La herramienta aportó una ruta breve para decidir estudios radiológicos y disminuyó indicaciones, sin uniformidad completa entre casos. En términos de síntesis de evidencia, Amoo et al. (2022) realizaron una revisión con metanálisis sobre S100B, GFAP, UCH-L1 y NSE. Se examinó la capacidad para anticipar anomalías en TC luego de TCE leve. S100B mostró la mayor sensibilidad como método de descarte, y dejó a GFAP con ventajas

posibles que necesitan investigación más amplia. La síntesis presentó algunos matices incompletos y cierta dispersión en resultados, pero permitió una lectura útil de esos biomarcadores. Se describió un marco comparativo sin procedimientos complicados ni extensos.

La evidencia disponible sobre biomarcadores gliales en TCE procede de estudios realizados en distintos contextos clínicos. Se observan diseños variados con plataformas analíticas y puntos de corte distintos, lo que complica la interpretación de los resultados. Algunos trabajos comparan estos marcadores con TC de rutina y otros con protocolos específicos de imagen. Esta diversidad metodológica dificulta conocer con claridad la eficacia diagnóstica. Una revisión sistemática orientada a contrastar biomarcadores gliales con métodos de imagen permite organizar información dispersa y evaluar en qué escenarios pueden complementar o reemplazar la TC y la RM. En la atención urgente se reciben consultas frecuentes por TCE leve y los recursos de imagen son limitados.

La indicación de TC se toma con base en reglas clínicas centradas en la seguridad del paciente pero favorecen estudios innecesarios. Revisar de forma sistemática la capacidad diagnóstica de marcadores gliales frente a técnicas de imagen puede ayudar a determinar criterios más objetivos. Algunas situaciones podrían resolverse con una prueba sanguínea para excluir lesiones, y otras requerir imagen obligada. Este enfoque busca equilibrio entre cuidado clínico y uso racional de recursos disponibles. La integración de biomarcadores gliales en guías y algoritmos exige síntesis rigurosa de la evidencia que considere sensibilidad, especificidad y aplicación en distintos grupos. También se requieren datos en

pacientes vulnerables y en TCE con TC negativa. Una revisión sistemática dedicada a este tema permite reconocer vacíos y orientar investigaciones futuras. Estos análisis facilitan decisiones clínicas y diseño de estudios comparativos más estandarizados entre biomarcadores gliales e imagen en traumatismo craneoencefálico.

Por consiguiente, el objetivo del estudio se centró en evaluar la utilidad diagnóstica de los biomarcadores gliales en el traumatismo craneoencefálico, en comparación con los métodos de imagen convencionales y analizar su posible aplicabilidad en el contexto clínico ecuatoriano. Asimismo, dentro de los objetivos específicos, se encuentran; caracterizar las propiedades clínicas y los aspectos moleculares de los biomarcadores gliales utilizados en el diagnóstico del traumatismo craneoencefálico, describiendo su rol fisiopatológico y su relación con el daño neuronal agudo; comparar el desempeño diagnóstico y el valor pronóstico de los biomarcadores gliales frente a las técnicas de imagen convencionales, evaluando sensibilidad, especificidad, capacidad de detección temprana y utilidad para clasificar la severidad del traumatismo craneoencefálico; analizar la viabilidad de incorporar biomarcadores gliales en el sistema de salud ecuatoriano, considerando infraestructura tecnológica, sostenibilidad económica, disponibilidad de capacidades analíticas y acceso oportuno a métodos de imagen avanzada.

Materiales y Métodos

Esta investigación se orienta como una revisión sistemática de literatura, enfocada en reunir evidencias acerca de la eficacia diagnóstica de biomarcadores gliales frente a métodos de imagen en traumatismo craneoencefálico. Para organizar el trabajo se usó la declaración

Preferred Reporting Items for Systematic Reviews and Meta-Analyses (PRISMA) 2020. Este marco metodológico ordena cada paso de la revisión desde la formulación de la pregunta de investigación, la búsqueda en bases de datos y la selección de los artículos hasta la fase donde se recopila la información y se realiza el análisis (Page et al., 2021; Morales, 2022). Dentro de los criterios de elegibilidad, los criterios de inclusión, se encuentran:

- Estudios originales con diseño cuantitativo y cualitativo.
- Artículos publicados entre 2015 y 2026.
- Publicaciones en revistas científicas indexadas.
- Investigaciones en idioma español o inglés.
- Estudios que analicen biomarcadores gliales en el diagnóstico de traumatismo craneoencefálico y que incluyan comparación con métodos de imagen como TC o RM.
- Estudios gratuitos con acceso al texto completo.

Dentro de los criterios de exclusión, se encuentran:

- Documentos institucionales como informes técnicos emitidos por organismos multilaterales o gubernamentales.
- Revisiones narrativas que no correspondan a investigaciones originales.
- Trabajos de titulación y tesis académicas.
- Publicaciones centradas únicamente en intervenciones terapéuticas sin evaluar capacidad diagnóstica de biomarcadores gliales.
- Estudios con limitaciones metodológicas severas que impidan analizar la validez o precisión de sus resultados.

La búsqueda bibliográfica se efectuó en las bases de datos PubMed, Science Direct y

SciELO. Para garantizar la precisión en la recuperación de documentos se aplicaron términos controlados de Medical Subject Headings (MeSH), Descriptores en Ciencias de la Salud (DeCS). La estrategia combinó estos descriptores con palabras clave libres mediante los operadores booleanos AND y OR, lo que permitió articular los ejes de traumatismo craneoencefálico, biomarcadores gliales y métodos de imagen en los distintos sistemas de búsqueda.

Tabla 1. Estrategias de búsqueda y filtros aplicados

Base de datos	Combinaciones de búsqueda	Filtros aplicados
PubMed	("Traumatic Brain Injury" OR "TBI" OR "traumatismo craneoencefálico") AND ("glial biomarkers" OR "GFAP" OR "UCH-L1" OR "S100B") AND ("neuroimaging" OR "computed tomography" OR "magnetic resonance imaging")	Años: 2015–2025; Idiomas: inglés, español; Tipo de estudios: originales, revisiones sistemáticas o de alcance; Acceso a texto completo
Science Direct	("biomarkers" AND "traumatic brain injury" AND "diagnosis") OR ("GFAP" AND "computed tomography") OR ("UCH-L1" AND "neuroimaging")	Años: 2015–2025; Idiomas: inglés, español; Tipo de documentos: research articles, reviews
SciELO	("traumatismo craneoencefálico" OR "lesión cerebral traumática") AND ("biomarcadores gliales" OR "GFAP" OR "S100B" OR "UCH-L1") AND ("imagen" OR "tomografía computarizada" OR "resonancia magnética")	Años: 2015–2025; Idiomas: español, inglés; Tipo de documentos: artículos científicos en revistas arbitradas

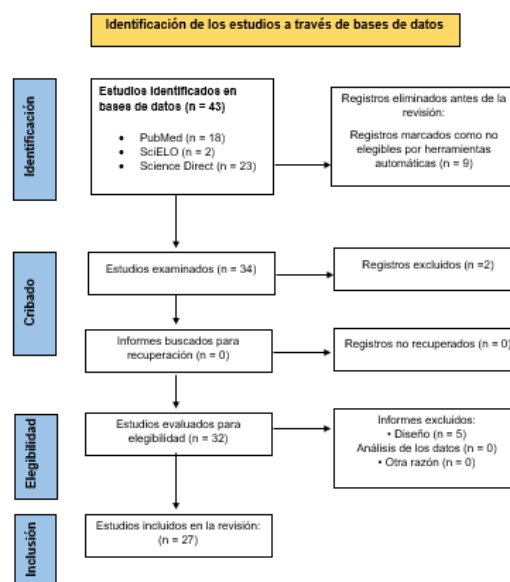
Fuente: Elaboración propia

El análisis siguió las fases del modelo PRISMA con el propósito de organizar la búsqueda y la evaluación de estudios sobre la eficacia diagnóstica de biomarcadores gliales frente a métodos de imagen en traumatismo craneoencefálico. Se incorporó una fase destinada a extraer y registrar datos para precisar las herramientas utilizadas en cada investigación. En la primera parte, se utilizó

Rayyan (Valizadeh et al., (2022) para almacenar resultados iniciales y eliminar registros repetidos por medio de su función automática, después se trasladaron las referencias seleccionadas a Mendeley para revisar resúmenes y clasificar los textos según el tema. En la etapa final se elaboró una planilla en Excel para registrar la información principal de los artículos que formaron parte de la revisión, y se mantuvo un orden básico del análisis. La planilla en Excel incluyó variables relacionadas con biomarcadores gliales en traumatismo craneoencefálico, y se ingresaron número de registro, autor, año, título, metodología, objetivo, muestra y resultados. Se añadió un espacio para el nivel de evidencia con el fin de organizar la comparación de los artículos de manera uniforme. Intervinieron dos investigadoras responsables y un evaluador externo con experiencia en el tema, y cuando existieron discrepancias durante la selección o codificación se llegó a decisiones por consenso. Si la diferencia persistió el evaluador revisó el texto completo y emitió la decisión final, logrando un análisis ordenado y sin sesgos.

Resultados y Discusión

Figura 1. Flujoograma del proceso de selección de estudios incluidos



El proceso inició con la identificación de 43 estudios a través de las bases de datos PubMed n = 18, SciELO n = 2 y Science Direct n = 23. Durante esta fase, 9 registros fueron eliminados antes de la revisión por considerarse no elegibles mediante herramientas automáticas. Tras esta depuración inicial, el conjunto quedó conformado por 34 estudios para su examen preliminar. En la etapa de cribado se evaluaron 34 estudios, de los cuales 2 registros fueron excluidos tras la revisión de títulos y resúmenes. No se identificaron informes no recuperados, por lo que 0 estudios fueron descartados por

esta causa. El proceso avanzó de manera continua, sin pérdidas documentales adicionales, permitiendo conservar la integridad del conjunto analizado. Posteriormente, la fase de elegibilidad incluyó la evaluación detallada de 32 estudios, de los cuales 5 informes fueron excluidos por razones relacionadas con el diseño metodológico. No se registraron exclusiones por análisis de datos ni por otras causas. Finalmente, la revisión sistemática integró un total de 27 estudios, los cuales cumplieron con todos los criterios establecidos para su inclusión definitiva.

Tabla 1. Características y utilidad diagnóstica de biomarcadores gliales frente a métodos de imagen en pacientes con traumatismo craneoencefálico

Autor	Año	Población (n)	Biomarcadores evaluados	Método de imagen	Hallazgo principal
Lagares et al. (2024)	2024	1438 adultos con TCE leve	GFAP y UCH-L1	Tomografía computarizada de cráneo	La combinación de GFAP y UCH-L1 presentó sensibilidad elevada y valor predictivo negativo superior al 99 % para descartar lesiones intracraneales detectables por tomografía computarizada.
Czeiter et al. (2020)	2020	2867 pacientes con TCE de todas las severidades	GFAP	Tomografía computarizada de cráneo	GFAP alcanzó el mayor valor de área bajo la curva para identificar tomografía positiva, superando variables clínicas tradicionales utilizadas en la toma de decisiones diagnósticas.
Hinson et al. (2024)	2024	746 pacientes con TCE moderado a grave	GFAP	Tomografía computarizada seriada	Concentraciones elevadas de GFAP se asociaron con progresión de hemorragia intracraneal observada en estudios tomográficos de seguimiento temprano.
Bilgin et al. (2025)	2025	442 adultos con traumatismo craneal cerrado	GFAP y UCH-L1	Tomografía computarizada de cráneo	Ambos biomarcadores demostraron elevada sensibilidad y especificidad para la detección temprana de hemorragia intracraneal confirmada por tomografía.
Mononen et al. (2026)	2025	265 pacientes con TCE leve	GFAP y biomarcadores adicionales	Imagen cerebral avanzada	Los niveles séricos de GFAP se asociaron con alteraciones estructurales cerebrales identificadas mediante técnicas de imagen posteriores al evento traumático.
Zhang et al. (2025)	2025	118 pacientes con TCE	Metabolitos en líquido cefalorraquídeo	Imagen cerebral	Los perfiles metabólicos del líquido cefalorraquídeo se correlacionaron con la severidad del daño estructural cerebral evaluado por imagen.
Wilson et al. (2024)	2024	2863 pacientes con TCE	GFAP y NFL	Tomografía computarizada de cráneo	Los biomarcadores sanguíneos mostraron asociación consistente con tomografía positiva y con desenlaces funcionales adversos a mediano plazo.
Koivikko et al. (2025)	2025	152 pacientes con TCE	GFAP NF-L y t-tau	Tomografía computarizada de cráneo	Los biomarcadores permitieron discriminar distintos patrones de lesión intracraneal clasificados por tomografía computarizada al ingreso.
Papa et al. (2022)	2022	377 adultos con TCE leve	GFAP y UCH-L1	Tomografía computarizada de cráneo	La incorporación de GFAP a las reglas clínicas mejoró el desempeño diagnóstico para decidir la indicación de tomografía computarizada.
Papa et al. (2024)	2024	966 pacientes con TCE	GFAP UCH-L1 y MAP-2	Tomografía computarizada de cráneo	GFAP mostró el mejor rendimiento diagnóstico en los primeros 30 y 60 minutos posteriores a la lesión traumática.
Bouvier et al. (2024)	2024	2078 pacientes pediátricos con TCE leve	S100B	Tomografía computarizada de cráneo	El uso de S100B permitió reducir de forma segura la realización de tomografías y la hospitalización sin comprometer la detección de lesiones.
Chen et al. (2022)	2022	462 pacientes con TCE leve	GFAP UCH-L1 y S100B	Tomografía computarizada de cráneo	GFAP presentó mayor capacidad diagnóstica que UCH-L1 y S100B para detectar lesiones intracraneales de diferente extensión.
Papa et al. (2015)	2015	257 niños y adolescentes	Glial Fibrillary Acidic Protein (GFAP) medida en suero mediante ELISA	Tomografía computarizada de cráneo	La GFAP mostró una alta capacidad discriminativa para identificar lesiones intracraneales traumáticas en TC, con un AUC de 0,82 en la población general, 0,80 en pacientes con GCS 15 y 0,83 en menores de 5 años, indicando un buen rendimiento diagnóstico temprano en trauma craneal leve pediátrico.
Calcagnile et al. (2016)	2016	726 adultos	Proteína S100B en suero	Tomografía computarizada de cráneo	La utilización de S100B como complemento de las guías clínicas permitió omitir de forma segura un número significativo de TC. El ahorro teórico fue de 71 € por paciente y el ahorro real observado fue de 39 € por paciente, debido a una adherencia incompleta a las guías.
Luoto et al. (2017)	2017	27 estudios (enero 1980 – enero 2017)	Glial Fibrillary Acidic Protein (GFAP) medida en sangre ≤24 h post-lesión	Tomografía computarizada de cráneo sin contraste ≤24 h post-trauma	La GFAP mostró un buen rendimiento para discriminar pacientes con lesiones intracraneales traumáticas en TC, con valores AUC entre 0,74 y 0,98. Sin embargo, se evidenció una alta variabilidad entre estudios en cuanto a métodos de medición, plataformas analíticas y valores promedio, sin puntos de corte clínicamente validados.
Papa et al. (2019)	2019	712 pacientes (1.904 muestras séricas analizadas)	Glial Fibrillary Acidic Protein (GFAP) y Ubiquitin C-terminal Hydrolase L1 (UCH-L1)	No se utilizó TC como criterio primario. Evaluación clínica con tamizaje riguroso de síntomas concusivos	GFAP superó a UCH-L1 en la detección de conmoción cerebral, con AUC significativamente mayores en niños y adultos. UCH-L1 mostró niveles elevados incluso en trauma no concusivo, especialmente en niños, lo que limitó su especificidad. Ambos biomarcadores presentaron elevaciones graduales que sugieren posible lesión cerebral subconcusiva en trauma craneal sin signos clínicos de conmoción.
Minkinen et al. (2019)	2019	295 adultos	Proteína S100 astroglial calcio-unión B (S100B)	Tomografía computarizada de cráneo	La medición sérica de S100B dentro de las primeras 6 horas postlesión mostró un alto valor predictivo negativo (0,94) para descartar lesiones intracraneales traumáticas agudas. Su uso integrado en las guías clínicas permitió identificar de forma segura pacientes de bajo riesgo, reduciendo la necesidad de TC sin comprometer la seguridad clínica.
Roumpf y Welch (2019)	2019	Estudios prospectivos en población pediátrica con TCE leve	Proteína S100 astroglial calcio-unión B (S100B)	Tomografía computarizada de cráneo o seguimiento clínico	El S100B presentó un alto valor predictivo negativo para descartar lesiones intracraneales traumáticas en niños con TCE leve. El rendimiento diagnóstico fue óptimo cuando se utilizaron puntos de corte específicos por edad y tiempo de extracción sanguínea, aunque persiste incertidumbre sobre su implementación práctica en el triaje clínico.

Janigro et al. (2022)	2022	Estudios clínicos en TCE leve, moderado y severo (revisión sistemática y narrativa)	Gliai Fibrillary Acidic Protein (GFAP) y proteína S100 calcio-unión B (S100B)	Tomografía computarizada de cráneo como referencia diagnóstica en la mayoría de estudios revisados	GFAP presenta mayor especificidad para lesión cerebral traumática y mejor correlación con hallazgos positivos en TC. S100B muestra alta sensibilidad y valor predictivo negativo, lo que favorece su uso como herramienta de cribado, aunque su menor especificidad se relaciona con liberación extracerebral y factores sistémicos.
Whitehouse et al. (2022)	2022	2.869 pacientes del estudio prospectivo CENTER-TBI	GFAP, S100B, UCH-L1, NSE, NFL y t-tau	Tomografía computarizada de cráneo	GFAP y S100B mostraron asociación significativa con el volumen de hemorragia intraparenquimatosa y edema cerebral. S100B se asoció con hemorragia intraventricular, mientras que múltiples biomarcadores se correlacionaron con mayor carga lesional. La severidad del TCE explicó mejor las concentraciones biomarcadoras que el subtipo anatómico de lesión.
Oris et al. (2023)	2023	Estudios clínicos en población pediátrica y adulta con TCE leve (revisión narrativa)	Proteína S100 calcio-unión B (S100B)	Tomografía computarizada de cráneo como referencia diagnóstica en estudios clínicos	La proteína S100B presenta alta sensibilidad y alto valor predictivo negativo para descartar lesiones intracraneales traumáticas en TCE leve. Su menor especificidad se relaciona con su expresión extracerebral y con procesos inflamatorios sistémicos, lo que limita su capacidad discriminativa en algunos contextos clínicos.
Oris et al. (2024)	2024	230 pacientes con TCE leve manejados dentro de las primeras 12 h post-trauma	Gliai Fibrillary Acidic Protein (GFAP) y Ubiquitin Carboxy-Terminal Hydrolase L1 (UCH-L1)	Tomografía computarizada de cráneo	GFAP y UCH-L1 mostraron un rendimiento diagnóstico equivalente entre i-STAT® y Alinity® i para la detección de lesiones intracraneales, con sensibilidad del 100%. La alta concordancia entre plataformas sugiere viabilidad del uso de pruebas en el punto de atención para apoyar decisiones clínicas rápidas en TCE leve.
Lagares et al. (2023)	2023	≥ 65 años con TCE leve (n=2.370) y adultos mayores sin TCE (n=480)	Gliai Fibrillary Acidic Protein (GFAP) y Ubiquitin Carboxy-Terminal Hydrolase L1 (UCH-L1) medidos mediante ensayo automatizado	Tomografía computarizada de cráneo	Se espera que la medición automatizada de GFAP y UCH-L1 dentro de las primeras 12 horas post-trauma permita descartar de forma segura lesiones intracraneales en TC en pacientes ancianos con TCE leve, así como definir valores de referencia específicos para esta población.
Wichmann et al. (2025)	2025	Adultos con trauma atendidos en centro de trauma nivel I	S100 astrogial calcio-unión B (S100B), Gliai Fibrillary Acidic Protein (GFAP) y Ubiquitin C-Terminal Hydrolase-L1 (UCH-L1)	Tomografía computarizada de cráneo	GFAP/UCH-L1 y S100B mostraron un rendimiento diagnóstico similar para detectar lesiones intracraneales traumáticas. Sin embargo, se observó baja concordancia analítica entre plataformas para GFAP/UCH-L1 (Alinity-I vs Simoa), con diferencias sistemáticas en las concentraciones medidas, lo que resalta la importancia de la estandarización analítica.
Jalali et al. (2025)	2025	123 pacientes con traumatismo craneoencefálico leve	Gliai Fibrillary Acidic Protein (GFAP) y Ubiquitin Carboxyl-Terminal Hydrolase-L1 (UCH-L1)	Tomografía computarizada de cráneo	El test combinado GFAP/UCH-L1 identificó la mayoría de los casos con lesiones intracraneales confirmadas por TC, pero presentó baja especificidad, con valores elevados también en pacientes sin lesiones en imagen, lo que reduce su utilidad como herramienta única de cribado.
Poislane et al. (2025)	2025	Adultos con TCE leve en tratamiento antiplaquetario o anticoagulante	Proteína S100 astrogial calcio-unión B (S100B)	Tomografía computarizada de cráneo	El biomarcador S100B mostró un valor predictivo negativo del 100% para descartar hemorragia intracraneal cuando se midió dentro de las 3 horas posteriores al traumatismo, incluso en pacientes con mayor riesgo hemorrágico por tratamiento antitrombótico.
Gordillo et al. (2016)	2016	Pacientes con TCE grave (revisión)	Biomarcadores séricos de daño neuronal y glial (incluyendo S100B, NSE)	Tomografía computarizada, evaluación clínica y pronóstico funcional	Los biomarcadores muestran correlación con la gravedad de la lesión y el pronóstico, pero presentan limitaciones importantes que impiden su uso aislado como herramientas predictivas definitivas. El uso combinado de biomarcadores podría mejorar la capacidad pronóstica.

Fuente: elaboración propia

Los estudios incluidos analizan el uso de biomarcadores gliales como herramientas diagnósticas complementarias en el traumatismo craneoencefálico, principalmente en escenarios agudos de atención hospitalaria. La mayoría de las investigaciones se desarrollaron en servicios de emergencia y unidades de trauma, con poblaciones adultas y pediátricas, y con énfasis en traumatismos leves a moderados. Los biomarcadores más evaluados fueron la proteína glial fibrilar ácida, la ubiquitina carboxi-terminal hidrolasa L1 y la proteína S100B, medidos en sangre periférica durante las primeras horas posteriores al evento traumático. En todos los estudios se utilizó la tomografía computarizada de cráneo como método de referencia para la detección de lesiones intracraneales.

De manera consistente, los resultados muestran que los biomarcadores gliales presentan una capacidad elevada para identificar la presencia

o ausencia de lesiones estructurales visibles por imagen, especialmente en fases tempranas del traumatismo. En varios estudios se documentó un alto valor predictivo negativo, lo que permite descartar compromiso intracraneal con un grado elevado de seguridad clínica. Además, algunos trabajos incorporaron análisis pronósticos y de seguimiento, evidenciando asociaciones entre concentraciones elevadas de biomarcadores y evolución clínica desfavorable. En conjunto, los hallazgos respaldan el potencial de estas herramientas para optimizar la toma de decisiones diagnósticas y reducir el uso innecesario de métodos de imagen.

Caracterización clínica y molecular de los biomarcadores gliales en el traumatismo craneoencefálico

La proteína glial fibrilar ácida se describe como un biomarcador de origen astrocitario cuya liberación ocurre ante daño estructural del

tejido cerebral. En el estudio BRAINI, Lagares et al. demostraron que GFAP y UCH-L1 alcanzan concentraciones detectables en sangre en las primeras horas posteriores al traumatismo, lo que se relaciona con la disrupción de la barrera hematoencefálica y la lesión celular glial aguda (Valizadeh et al., 2022). Este comportamiento temporal temprano respalda su utilidad en la fase inicial de evaluación clínica. Czeiter et al. observaron que los niveles séricos de GFAP aumentan progresivamente según la severidad del traumatismo craneoencefálico, lo que permite una diferenciación más precisa entre lesiones leves y aquellas con mayor compromiso estructural (Czeiter et al., 2020). Este patrón sugiere una relación directa entre la carga molecular del biomarcador y la magnitud del daño cerebral, más allá de la evaluación clínica basada únicamente en la escala de Glasgow.

Otros estudios ampliaron el análisis molecular incorporando biomarcadores asociados a daño axonal. Koivikko et al. evaluaron GFAP, neurofilamento ligero y tau total, mostrando que cada uno aporta información complementaria sobre distintos componentes del daño intracraneal (Hinson et al., 2024). Esta diversidad molecular permite una caracterización más amplia del traumatismo, integrando alteraciones gliales y neuronales. En población pediátrica, Bouvier et al. analizaron la proteína S100B como marcador glial temprano, describiendo un perfil molecular compatible con daño cerebral leve y con rápida normalización en ausencia de lesiones estructurales (Bilgin et al., 2025). Estos hallazgos confirman que los biomarcadores gliales mantienen coherencia fisiopatológica en distintos grupos etarios, con variaciones relacionadas con la maduración cerebral.

Desempeño diagnóstico y valor pronóstico frente a las técnicas de imagen convencionales

Varios estudios compararon de forma directa el rendimiento diagnóstico de los biomarcadores gliales frente a la tomografía computarizada. Lagares et al. reportaron sensibilidad elevada y valor predictivo negativo superior al 99 % para la combinación GFAP y UCH-L1 en la exclusión de lesiones intracraneales, lo que permitió identificar pacientes con bajo riesgo estructural (Valizadeh et al., 2022). Este desempeño resulta especialmente relevante en traumatismos leves. Bilgin et al. confirmaron estos resultados al documentar valores elevados de área bajo la curva para GFAP y UCH-L1 en la detección de hemorragia intracraneal confirmada por tomografía (Zhang et al., 2025). Ambos biomarcadores mostraron alta concordancia con los hallazgos de imagen, incluso en escenarios de presentación temprana en servicios de emergencia.

Chen et al. demostraron que GFAP presenta mayor capacidad diagnóstica que UCH-L1 y S100B para detectar lesiones de diferente extensión, incluyendo lesiones pequeñas y patrones difusos (Wilson et al., 2024). Este aspecto resulta relevante para la identificación de pacientes con compromiso estructural que puede pasar inadvertido en evaluaciones clínicas iniciales. Algunos estudios incorporaron análisis pronósticos asociados a la imagen. Wilson et al. evidenciaron que niveles elevados de GFAP y neurofilamento ligero se asocian con tomografía positiva y con desenlaces funcionales desfavorables a mediano plazo (Papa et al., 2024). De forma similar, Hinson et al. observaron que concentraciones altas de GFAP se relacionan con progresión hemorrágica en tomografías seriadas, lo que aporta información útil para el

seguimiento clínico temprano (Bouvier et al., 2024).

De acuerdo con los estudios analizados, los biomarcadores gliales presentan un adecuado desempeño diagnóstico y contribuyen a reducir el tiempo de toma de decisiones clínicas en los servicios de emergencia. La medición temprana de GFAP y UCH-L1 permite identificar pacientes con bajo riesgo de lesión intracraneal, disminuyendo la indicación innecesaria de tomografía computarizada y optimizando el flujo asistencial. La evidencia muestra además una reducción de costos asociados a estudios de imagen, hospitalización y uso de recursos especializados, sin afectar la seguridad diagnóstica. Además, concentraciones elevadas de GFAP y otros biomarcadores gliales se asocian con mayor carga lesional, progresión hemorrágica y peores desenlaces funcionales, lo que respalda su utilidad diagnóstica y pronóstica como complemento de la neuroimagen en las primeras horas posteriores al traumatismo craneoencefálico.

Viabilidad de incorporación de biomarcadores gliales en el sistema de salud ecuatoriano

La evidencia disponible respalda la factibilidad técnica de incorporar biomarcadores gliales en contextos con limitaciones de acceso a imagen avanzada. El estudio BRAINI demostró que la medición automatizada de GFAP y UCH-L1 puede realizarse en tiempos cortos mediante plataformas estandarizadas, compatibles con el flujo asistencial de servicios de emergencia (Valizadeh et al., 2022). Este aspecto resulta relevante para establecimientos con alta demanda diagnóstica. Papa et al. mostraron que la integración de GFAP con reglas clínicas consolidadas mejora la toma de decisiones respecto a la indicación de tomografía computarizada, lo que puede reducir la

sobreutilización de estudios de imagen (Koivikko et al., 2025). Esta estrategia tiene implicaciones directas en la optimización de recursos y en la disminución de la exposición innecesaria a radiación.

En población pediátrica, el estudio de Bouvier et al. evidenció una reducción de hospitalizaciones y tomografías sin comprometer la seguridad clínica, lo que refuerza la aplicabilidad de los biomarcadores en contextos con restricciones presupuestarias (Bilgin et al., 2025). Este enfoque podría ser especialmente útil en hospitales de segundo nivel o en zonas con acceso limitado a tomografía. En conjunto, los estudios analizados muestran que la incorporación de biomarcadores gliales en el sistema de salud ecuatoriano resulta viable desde el punto de vista técnico y clínico. Su implementación requeriría validación local, capacitación del personal sanitario y evaluación de costos, pero ofrece una alternativa complementaria para mejorar el diagnóstico oportuno del traumatismo craneoencefálico.

Conclusiones

La revisión sistemática permitió valorar el rendimiento diagnóstico de biomarcadores gliales en traumatismo craneoencefálico frente a métodos de imagen convencionales. Los estudios incluidos muestran una capacidad elevada para descartar lesiones intracraneales en fases tempranas, con valores predictivos negativos superiores al 99 % en varios contextos clínicos. La proteína glial fibrilar ácida presentó un comportamiento consistente en distintos grupos etarios. La combinación GFAP y UCH-L1 mejoró la discriminación diagnóstica en escenarios de urgencia, con aplicación directa en pacientes con TCE leve. La proteína S100B mantuvo utilidad como herramienta de descarte temprano en

poblaciones seleccionadas, con limitaciones propias de su liberación extracerebral. La tomografía computarizada conservó su rol como referencia diagnóstica estructural, con apoyo complementario de pruebas sanguíneas rápidas. La integración de biomarcadores aportó eficiencia clínica sin comprometer la seguridad diagnóstica, según los datos analizados.

El análisis conjunto de la evidencia permitió identificar patrones consistentes entre biomarcadores gliales y hallazgos por imagen. GFAP mostró asociación con carga lesional y progresión hemorrágica en estudios seriados, lo que amplía su utilidad clínica. UCH-L1 aportó información adicional sobre daño neuronal temprano, con variabilidad en especificidad según el contexto. S100B conservó un perfil útil en protocolos bien definidos, con tiempos de extracción estrictos. Las diferencias metodológicas limitaron comparaciones directas entre investigaciones, por diferencias en plataformas y puntos de corte. La ausencia de estandarización analítica condicionó la interpretación uniforme de resultados. Los estudios multicéntricos aportaron mayor robustez en poblaciones amplias. La evidencia respalda el uso complementario de biomarcadores gliales junto a la evaluación clínica y la imagen.

Se recomienda promover estudios prospectivos con diseños homogéneos en población ecuatoriana, con validación local de puntos de corte y tiempos de muestreo. La incorporación de biomarcadores gliales debe acompañarse de protocolos clínicos claros, capacitación del personal y evaluación económica institucional. Es pertinente priorizar su uso en servicios de emergencia con alta demanda diagnóstica y acceso limitado a imagen avanzada. La selección del biomarcador debe considerar

edad, severidad del trauma y contexto asistencial. El uso combinado de GFAP y UCH-L1 puede optimizar la toma de decisiones iniciales, con seguimiento clínico adecuado. La tomografía computarizada debe mantenerse como método confirmatorio en casos seleccionados. La investigación futura debe enfocarse en estandarización analítica y evaluación de impacto en resultados clínicos. En el contexto ecuatoriano, el uso de biomarcadores gliales en el traumatismo craneoencefálico permitiría optimizar la indicación de tomografía computarizada en servicios de emergencia con alta demanda y recursos limitados. Su aplicación podría reducir tiempos de espera diagnóstica y mejorar la eficiencia operativa hospitalaria. Las pruebas sanguíneas rápidas favorecerían la atención oportuna en zonas con acceso limitado a neuroimagen avanzada. Esto contribuiría a una mejor utilización de recursos, a la reducción de costos institucionales y a una mejora de la calidad de la atención.

Referencias Bibliográficas

- Amoo, M., Henry, J., O'Halloran, P., Brennan, P., Husien, M., Campbell, M., et al. (2022). S100B, GFAP, UCH-L1 and NSE as predictors of abnormalities on CT imaging following mild traumatic brain injury: A systematic review and meta-analysis of diagnostic test accuracy. *Neurosurgical Review*, 45(2), 1171–1193. <https://pubmed.ncbi.nlm.nih.gov/34709508/>
- Bazarian, J., Welch, R., Caudle, K., Jeffrey, C., Chen, J., Chandran, R., et al. (2021). Accuracy of a rapid glial fibrillary acidic protein/ubiquitin carboxyl-terminal hydrolase L1 test for the prediction of intracranial injuries on head computed tomography after mild traumatic brain injury. *Academic Emergency Medicine*, 28(11), 1308–1317. <https://pmc.ncbi.nlm.nih.gov/articles/PMC9290667/>

- Bilgin, Y., Sari, F., Gunay, M., Hayme, S., Kantar, Y., & Durmus, U. (2025). Diagnostic accuracy of GFAP and UCH-L1 for intracranial hemorrhage in blunt head trauma: A prospective study. *BMC Emergency Medicine*, 25(1). <https://pubmed.ncbi.nlm.nih.gov/41257604/>
- Bouvier, D., Cantais, A., Laspougeas, A., Lorton, F., Plenier, Y., Cottier, M., et al. (2024). Serum S100B level in the management of pediatric minor head trauma: A randomized clinical trial. *JAMA Network Open*, 7(3), e242366. <https://jamanetwork.com/journals/jamanetworkopen/fullarticle/2816461>
- Calcagnile, O., Anell, A., & Undén, J. (2016). The addition of S100B to guidelines for management of mild head injury is potentially cost saving. *BMC Neurology*, 16(1), 200. <https://pmc.ncbi.nlm.nih.gov/articles/PMC5073952/>
- Czeiter, E., Amrein, K., Gravesteijn, B., Lecky, F., Menon, D., Mondello, S., et al. (2020). Blood biomarkers on admission in acute traumatic brain injury: Relations to severity, CT findings and care path in the CENTER-TBI study. *EBioMedicine*, 56. <https://pubmed.ncbi.nlm.nih.gov/32464528/>
- Chen, H., Ding, V., Zhu, G., Jiang, B., Li, Y., Boothroyd, D., et al. (2022). Association between blood and computed tomographic imaging biomarkers in a cohort of mild traumatic brain injury patients. *Journal of Neurotrauma*, 39(19–20), 1329–1338. <https://pubmed.ncbi.nlm.nih.gov/35546284/>
- Facultad de Medicina. (s.f.). *Análisis de la tendencia de la morbilidad por trauma*.
- Forouzan, A., Barzegari, H., Hosseini, O., & Delirrooyfard, A. (2021). The diagnostic competence of glial fibrillary acidic protein in mild traumatic brain injury and its prognostic value in patient recovery. *Turkish Neurosurgery*, 31(3), 355–360.
- Gordillo, E., Egea-Guerrero, J., Rodríguez, A., & Murillo-Cabezas, F. (2016). Utilidad de los biomarcadores en el pronóstico del traumatismo craneoencefálico grave. *Medicina Intensiva*, 40(2), 105–112. <https://www.medintensiva.org/en-utilidad-biomarcadores-el-pronostico-del-articulo-S0210569115002521>
- Hier, D., Obafemi-Ajayi, T., Thimgan, M., Olbricht, G., Azizi, S., Allen, B., et al. (2021). Blood biomarkers for mild traumatic brain injury: A selective review of unresolved issues. *Biomarker Research*, 9. <https://doi.org/10.1186/s40364-021-00319-4>
- Hinson, H., Radabaugh, H., Li, N., Fukuda, T., Pollock, J., Schreiber, M., et al. (2024). Predicting progression of intracranial hemorrhage in the prehospital TXA for TBI trial. *Journal of Neurotrauma*, 41(19–20), 2349–2361. <https://pubmed.ncbi.nlm.nih.gov/38618713/>
- Ixcoy, S., & Durán, K. (2024). Caracterización epidemiológica, clínica y tomográfica de trauma craneoencefálico en Hospital Pedro Bethancourt, Antigua Guatemala. *Revista Científica Internacional*, 7(1), 102–117.
- Jalali, R., Bałuch, M., Malinowska, J., Zwiernik, J., Kern, A., Bil, J., et al. (2025). GFAP/UCH-L1 as a biomarker for rapid assessment of mild TBI in emergency departments. *Medical Science Monitor*, 31, e948353. <https://pmc.ncbi.nlm.nih.gov/articles/PMC12168580/>
- Janigro, D., Mondello, S., Posti, J., & Unden, J. (2022). GFAP and S100B: What you always wanted to know and never dared to ask. *Frontiers in Neurology*, 13, 835597. www.frontiersin.org
- Koivikko, P., Katila, A., Takala, R., Hossain, I., Luoto, T., Raj, R., et al. (2025). Blood biomarkers to identify patients with different intracranial lesion combinations after traumatic brain injury. *Brain and Spine*, 5, 104195.
- Lagares, A., Cruz, J., Terrisse, H., Mejan, O., Pavlov, V., Vermorel, C., et al. (2024). An automated blood test for glial fibrillary acidic protein (GFAP) and ubiquitin carboxy-terminal hydrolase L1 (UCH-L1) to predict the absence of intracranial lesions on head CT in adult patients with mild traumatic brain injury: BRAINI, a multicentre

- observational study in Europe. *EBioMedicine*, 110, 105477. <https://pmc.ncbi.nlm.nih.gov/articles/PMC11647500/>
- Lagares, A., Payen, J., Biberthaler, P., Poca, M., Méjan, O., Pavlov, V., et al. (2023). Study protocol for investigating the clinical performance of an automated blood test for glial fibrillary acidic protein and ubiquitin carboxy-terminal hydrolase L1 blood concentrations in elderly patients with mild traumatic brain injury and reference values (BRAINI-2 Elderly European study): A prospective multicentre observational study. *BMJ Open*, 13(7), e071467. <https://bmjopen.bmj.com/content/13/7/e071467>
- Luoto, T., Raj, R., Posti, J., Gardner, A., Panenka, W., & Iverson, G. (2017). A systematic review of the usefulness of glial fibrillary acidic protein for predicting acute intracranial lesions following head trauma. *Frontiers in Neurology*, 8, 308364. www.frontiersin.org
- Minkkinen, M., Iverson, G., Kotilainen, A., Pauniahho, S., Mattila, V., Lehtimäki, T., et al. (2019). Prospective validation of the Scandinavian guidelines for initial management of minimal, mild, and moderate head injuries in adults. *Journal of Neurotrauma*, 36(20), 2904–2912.
- Mononen, M., Mohammadian, M., Hossain, I., Roine, T., Tenovuo, O., Blennow, K., et al. (2026). Association of acute blood biomarkers with diffusion tensor imaging and outcome in patients with traumatic brain injury presenting with GCS of 13–15. *NeuroImage: Clinical*, 49, 103934.
- Morales, W. (2022). Analisis de Prisma como metodología para revisión sistemática: Una aproximación general. *Saúde em Redes*, 8(sup1), 339–360. <http://revista.redeunida.org.br/ojs/index.php/rede-unida/article/view/3317>
- Moya, F., Álvarez, G., Gutiérrez, E., Morell, D., Ortega, J., Rodríguez, B., et al. (2025). Budget impact analysis of the use of specific biomarkers GFAP and UCH-L1 in the management of mild traumatic brain injury in Spain. *Journal of Clinical Medicine*, 14(12), 4095. <https://doi.org/10.3390/jcm14124095>
- Oris, C., Kahouadji, S., Durif, J., Bouvier, D., & Sapin, V. (2023). S100B, actor and biomarker of mild traumatic brain injury. *International Journal of Molecular Sciences*, 24(7), 6602. <https://pmc.ncbi.nlm.nih.gov/articles/PMC10095287/>
- Oris, C., Khatib-Chahidi, C., Pereira, B., Bailly, V., Bouvier, D., & Sapin, V. (2024). Comparison of GFAP and UCH-L1 measurements using two automated immunoassays (i-STAT® and Alinity®) for the management of patients with mild traumatic brain injury: Preliminary results from a French single-center approach. *International Journal of Molecular Sciences*, 25(8), 4539. <https://www.mdpi.com/1422-0067/25/8/4539/htm>
- Page, M., McKenzie, J., Bossuyt, P., Boutron, I., Hoffmann, T., Mulrow, C., et al. (2021). The PRISMA 2020 statement: An updated guideline for reporting systematic reviews. *BMJ*, 372. <https://pubmed.ncbi.nlm.nih.gov/33782057/>
- Papa, L., Ladde, J., O'Brien, J., Thundiyil, J., Tesar, J., Leech, S., et al. (2022). Evaluation of glial and neuronal blood biomarkers compared with clinical decision rules in assessing the need for computed tomography in patients with mild traumatic brain injury. *JAMA Network Open*, 5(3). <https://pubmed.ncbi.nlm.nih.gov/35285924/>
- Papa, L., McKinley, W., Valadka, A., Newman, Z., Nordgren, R., Pramuka, P., et al. (2024). Diagnostic performance of GFAP, UCH-L1, and MAP-2 within 30 and 60 minutes of traumatic brain injury. *JAMA Network Open*, 7(9), e2431115. <https://pubmed.ncbi.nlm.nih.gov/39230905/>
- Papa, L., Zonfrillo, M., Ramirez, J., Silvestri, S., Giordano, P., Braga, C., et al. (2015). Performance of glial fibrillary acidic protein (GFAP) in detecting traumatic intracranial lesions on computed tomography in children and youth with mild head trauma. *Academic Emergency Medicine*, 22(11), 1274.

- <https://pmc.ncbi.nlm.nih.gov/articles/PMC4639419/>
- Papa, L., Zonfrillo, M., Welch, R., Lewis, L., Braga, C., Tan, C., et al. (2019). Evaluating glial and neuronal blood biomarkers GFAP and UCH-L1 as gradients of brain injury in concussive, subconcussive and non-concussive trauma: A prospective cohort study. *BMJ Paediatrics Open*, 3(1). <https://pubmed.ncbi.nlm.nih.gov/31531405/>
- Poislane, P., Papin, M., Masson, D., Goffinet, N., David, A., Bastard, Q., et al. (2025). Diagnostic performance of S100B assay for intracranial hemorrhage detection in patients with mild traumatic brain injury under antiplatelet or anticoagulant therapy. *Scientific Reports*, 15(1), 5741. <https://www.nature.com/articles/s41598-025-89927-9>
- Roumpf, S., & Welch, J. (2019). Can S100B serum biomarker testing reduce head computed tomography scanning in children with mild traumatic brain injury? *Annals of Emergency Medicine*, 73(5), 456–458. <https://www.annemergmed.com/action/showFullText?pii=S0196064418313660>
- Sergeyenko, Y., Andreae, M., & Segal, M. (2025). Diagnosis and management of mild traumatic brain injury (mTBI): A comprehensive, patient-centered approach. *Current Pain and Headache Reports*, 29(1).
- Temboury, F., Moya, F., Arráez, M., Arribas, I., Bártulos, A., José, F., et al. (s.f.). Traumatismo craneoencefálico leve y biomarcadores de lesión cerebral aguda. *REUE*. www.reue.org
- Valizadeh, A., Moassefi, M., Nakhostin-Ansari, A., Hosseini, S., Saghah, M., Aghajani, R., et al. (2022). Abstract screening using the automated tool Rayyan: Results of effectiveness in three diagnostic test accuracy systematic reviews. *BMC Medical Research Methodology*, 22(1), 160. <https://link.springer.com/article/10.1186/s12874-022-01631-8>
- Welch, R., Bazarian, J., Chen, J., Chandran, R., Datwyler, S., McQuiston, B., et al. (2025). A high-performance core laboratory GFAP/UCH-L1 test for the prediction of intracranial injury after mild traumatic brain injury. *American Journal of Emergency Medicine*, 89, 129–134. <https://pubmed.ncbi.nlm.nih.gov/39708460/>
- Whitehouse, D., Monteiro, M., Czeiter, E., Vyvere, T., Valerio, F., Ye, Z., et al. (2022). Relationship of admission blood proteomic biomarkers levels to lesion type and lesion burden in traumatic brain injury: A CENTER-TBI study. *EBioMedicine*, 75, 103777. <https://www.thelancet.com/action/showFullText?pii=S2352396421005715>
- Wichmann, T., Babae, A., Duch, K., Rasmussen, M., Lesbo, M., Brink, O., et al. (2025). A head-to-head comparison of S100B and GFAP/UCH-L1 for detection of traumatic intracranial lesions in a Scandinavian trauma cohort. *Scandinavian Journal of Trauma, Resuscitation and Emergency Medicine*, 33(1), 52. <https://pmc.ncbi.nlm.nih.gov/articles/PMC11938562/>
- Wilson, L., Newcombe, V., Whitehouse, D., Mondello, S., Maas, A., Menon, D., et al. (2024). Association of early blood-based biomarkers and six-month functional outcomes in conventional severity categories of traumatic brain injury: Capturing the continuous spectrum of injury. *EBioMedicine*, 107, 105298. <https://www.thelancet.com/action/showFullText?pii=S2352396424003347>
- Zhang, S., Wang, Z., Mao, J., Zhang, A., Zhang, S., & Chen, J. (2025). Metabolomics of cerebrospinal fluid following traumatic brain injury: Exploration of biomarkers for secondary injuries and severity. *Neurotherapeutics*, e00789.



Esta obra está bajo una licencia de Creative Commons Reconocimiento-No Comercial 4.0 Internacional. Copyright © Joselyn Alejandra Zapata Herrera y Jeaneth del Carmen Naranjo Perugachi.

Declaraciones éticas y editoriales del artículo

Contribución de los autores (Taxonomía CRediT)

Joselyn Alejandra Zapata Herrera: conceptualización de la investigación, diseño metodológico, desarrollo del proceso investigativo, análisis formal de los datos, redacción del borrador original del manuscrito, revisión crítica del contenido científico y supervisión general del estudio.
Jeaneth del Carmen Naranjo Perugachi: curación y organización de los datos, participación en la recolección de información, validación de los resultados obtenidos y elaboración de representaciones gráficas y visualización de los datos.

Declaración de conflicto de intereses

Los autores declaran que no existe conflicto de intereses en relación con la investigación presentada, la autoría del manuscrito ni la publicación del presente artículo.

Declaración de financiamiento

La presente investigación no recibió financiamiento específico de agencias públicas, comerciales o de organizaciones sin fines de lucro. En caso de existir financiamiento institucional o externo, este deberá ser declarado explícitamente por los autores en esta sección.

Declaración del editor

El editor responsable certifica que el proceso editorial del presente artículo se desarrolló conforme a los principios de integridad científica, transparencia y buenas prácticas editoriales. El manuscrito fue sometido a un proceso de evaluación mediante revisión por pares doble ciego, garantizando la confidencialidad de la identidad de los autores y revisores durante todo el proceso de dictamen académico. Asimismo, el editor declara que el artículo cumple con los criterios científicos, metodológicos y éticos establecidos por la revista.

Declaración de los revisores

Los revisores externos que participaron en la evaluación del presente manuscrito declaran haber realizado el proceso de revisión de manera objetiva, independiente y confidencial. Asimismo, manifiestan que no mantienen conflictos de interés con los autores ni con la investigación evaluada, y que sus observaciones y recomendaciones se fundamentan exclusivamente en criterios científicos, metodológicos y académicos.

Declaración ética de la investigación

Los autores declaran que la investigación se desarrolló respetando los principios éticos de la investigación científica, garantizando la confidencialidad de los datos y el respeto a los participantes del estudio. En los casos en que la investigación involucre seres humanos, los procedimientos deben ajustarse a los principios éticos establecidos en la Declaración de Helsinki y a las normativas institucionales correspondientes.

Declaración sobre el uso de inteligencia artificial

Los autores declaran que el uso de herramientas de inteligencia artificial, en caso de haberse utilizado durante el proceso de investigación o redacción del manuscrito, se realizó únicamente como apoyo técnico para mejorar la claridad del lenguaje o el análisis de información, manteniendo siempre la responsabilidad intelectual sobre el contenido del artículo. Las herramientas de inteligencia artificial no fueron utilizadas como autoras del manuscrito ni sustituyen la responsabilidad académica de los investigadores.

Disponibilidad de datos

Los datos que respaldan los resultados de esta investigación estarán disponibles previa solicitud razonable al autor de correspondencia, respetando las normas éticas y de confidencialidad establecidas por la investigación.

